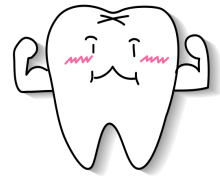


はは歯クラブだより

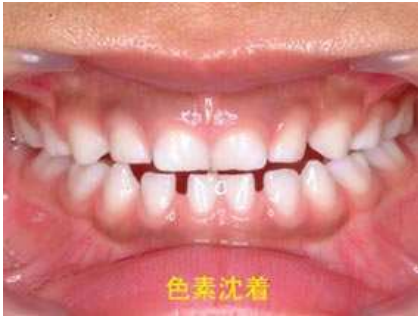NO. 144



こんにちは！  医療法人 **ゆきなり小児・矯正歯科**です。
今回はたばこの害についてお話しします。



下の写真は5歳児のお口の中で、
両親とも喫煙者です。
歯ぐきが黒ずんでいるのがわかりますか？



受動喫煙は

- 気管支炎や小児ぜんそくなどの呼吸障害、
- 知力低下など危険が増すことが知られています。

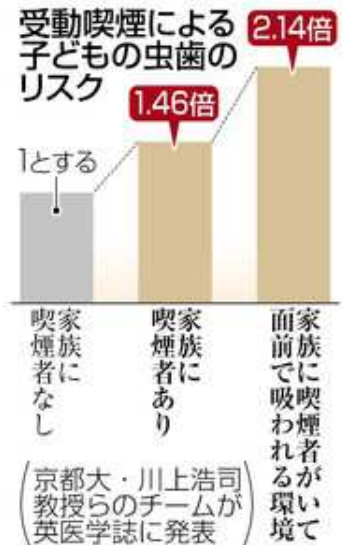
左の写真のように、子どもの歯ぐきの黒ずみ
(メラニン色素沈着)にも影響します。

保護者の喫煙が子どもの健康に及んでいる可能性が高いことを、
実際に子どものメラニン色素沈着の歯ぐきで説明することができます。

また右の図をみると、たばこの煙で子どもの
むし歯のリスクも高くなることがわかります！

最近では第三次喫煙といって、分煙してもたば
この有害成分が喫煙者の洋服や髪の毛につき、
周りの人に悪影響を及ぼしている、ということ
もわかってきました。

分煙したら大丈夫！ではないのです…お子さんのために、
もちろんご自身のためにこの機会に禁煙されてはいかが
でしょうか？



詳しくはホームページをご覧ください。
〈文責：日本小児歯科学会認定歯科衛生士 池田友紀〉