

はは歯クラブだより



NO. 214

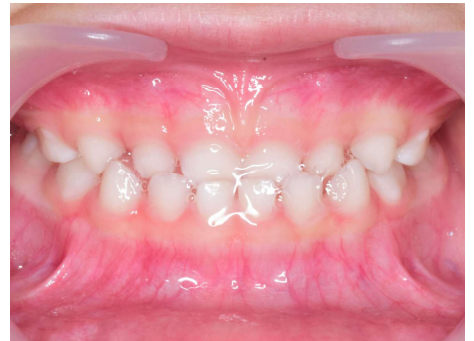
こんにちは！  医療法人 **ゆきなり小児・矯正歯科**です。

6月11日に歯科健診があり、園児のみなさん大きくお口を開けてとても上手にできました。

お口の中はきれいなお子さんが多い一方で、大きなむし歯があったり、みがき残しが多く歯ぐきが腫れているお子さんも見られました。毎食後のみがき直しがむし歯、歯肉炎予防の基本となります。特に朝は忙しいとは思いますが、みがき直しをお願いします。

今回年少さんのクラスに「かみ合わせが逆、反対咬合」のお子さんが多く見られました。いわゆる受け口といわれ、右の写真のように下の歯が上の歯より前に出ている状態です。

以前このおたよりでもお話した反対咬合は早い段階（3歳半程度）から治療ができるものもあります。1度歯医者さんに相談されてみてください。



また歯の表面の着色（茶色）も気になりますよね。

乳歯の歯の表面は永久歯に比べ荒いため、麦茶などの着色が付きやすい傾向にあります。気になるかもしれませんが、悪影響はありません。見た目の問題ですので、定期的に歯科医院できれいに落としてもらいましょう。

※歯科健診は正確な診断ではありませんので、定期的に歯医者さんで診てもらってくださいね。