

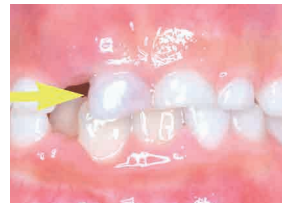教えて歯医者さん！

歯の生えかわりについてⅡ

はは歯クラブ
無料歯みがき指導・相談
3/7・17 (要予約)
問) ゆきなり小児・矯正歯科

7歳のお子さんです。下の前歯は永久歯に生え代わり、上の前歯の乳歯も動いています。レントゲンで確認しても乳歯の根も順調に吸収しており、問題はありません。

しかし3ヶ月後、写真のようにまだ前歯の乳歯は抜けておらず、矢印の乳歯



院長 行成哲弘

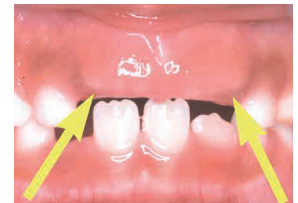
【資格、学会】
・日本小児歯科学会認定
小児歯科専門医

日本矯正歯科学会、
全国小児歯科開業医会、
日本歯科医師会

が真ん中に寄ってきました。レントゲン

では永久歯が乳歯を下から突き上げていることが確認できます。そのことが原因で、矢印の乳歯の位置が変わってきたと思われます。このような状態では早く乳歯を抜いてあげる方が良いでしょう。もちろん、乳歯の根は十分に溶けていますので自分自身かご家族の誰かが抜くこともできます。

上の前歯の生えかわりは7歳前後で始まります。転倒などの事故により早期に乳歯が抜けてしまった場合、表面の口腔粘膜が厚く丈夫になり、永久歯が生えようとしても粘膜を破ってこれないこともあります。通常の時期に乳歯が抜けた場合でも本人が抜けた場所を気にして指で触っていたり、舌で盛んになめていた場合にも同様なことが起こります。写真でも矢印の部分が盛り上がり、指で触ると歯の形がわかるほどになっています。このような場合には盛り上がった（厚くなった）歯ぐきを部分的に切り取ることで永久歯の萌出を促します。小児歯科医へご相談ください。



ゆきなり小児・矯正歯科

【小児歯科診療、矯正歯科診療、
予防、歯育て健診】

長崎市葉山2-5-26
TEL: 095-857-8211



待合室